# MRIcro チュートリアル

このガイドでは、MRIcro と SPM で患者をスキャンする方法について簡単に説明する。MRIcro のマニュアルおよびソフトウェアについては、MRIcro ホームページ（または www.icn.ucl.ac.uk/groups/jd/mricro/mricro.html）を参照のこと。MRIcro の特殊な機能については、FAQ を参照のこと。SPM の詳細については、www.fil.ion.bpmf.ac.uk/spm/または www.mrc-cbu.cam.ac.uk/Imaging/を参照のこと。このチュートリアルでは以下の機能について説明する。


1. このチュートリアルのダウンロード
2. 画像の表示
3. 関心領域の作成（病変位置の印付けと表示）
4. 関心領域の分割化
5. 線形および非線形正規化機能
6. 定位空間への患者画像の正規化（SPM2）
7. 定位空間への患者（または EPI）画像の正規化（SPM99）
8. 定位空間への患者画像の正規化（SPMwin）
9. マルチスライス画像の作成
10. 1 つの脳半球だけを表示するマルチスライスの作成
11. 複数の関心領域の操作
12. “Yoking Image”（画像間で座標を対応させること）を用いての複数画像における位置合わせ確認
13. 脳表レンダリング画像の表示
14. 撮像機器からの画像のフォーマット変換(バッチ処理)


---

## このチュートリアルのダウンロード

- Windows 版では、ダウンロードした Windows インストーラーにこのチュートリアルが含まれている。
- Linux 版は、shift+click here で zip ファイルをダウンロードする。この操作で MRIcro チュートリアルの圧縮ファイル（「mritut.zip」）がコンピュータにコピーされる（zip ファイルのサイズは 820 KB 前後）。
- MRIcro のダウンロードファイルには 1x1x1mm MRI 画像が含まれている。この MRI 画像は MRIcro の使用方法の学習に便利である。画像名は ch2bet.img。この画像は www.bic.mni.mcgill.ca/cgi/icbm_view と同一人物の頭皮を除いた T1 強調画像 27 枚を平均化したものである。最新の MRIcro リリースで作成された頭皮つきの画像も用意されている（ファイル名 ch2.img）。この MNI 画像は Talairach アトラスと完全に一致していないことに注意されたい。ただし、MNI アトラスは入手可能。
- mritut.zip ファイルは削除しても、バックアップ用に保存しても構わない。

## 画像の表示

1. File メニューの Open Analyze Format hdr+img...を選択する。表示する MRI を選択するよう指示するメッセージが表示される。Medical Research Council では、（正規化された）T1 画像の名前を n＋画像番号（例：n12345）、T2（病理）画像の名前を p＋ 画像番号（例：p12345）と規定している。
2. Slice Viewer には 3 つのスライダーがある。最上部のスライダーで表示するスライス画像を指定する。

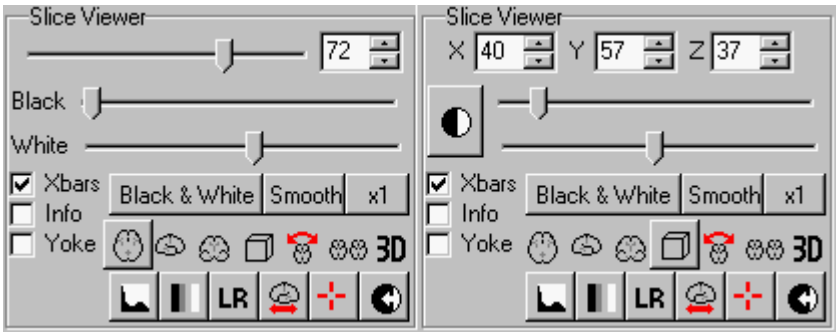


**左：Slice Viewer の 2 種類の表示。左側は、Axial のスライスを表示する場合の Slice Viewer（左下の Axial アイコン が選択されていることに注意）。右：プロジェクションビューを表示している場合の Slice Viewer（現在プロジェクションビューが表示されていることを示すアイコン が選択されていることに注意）。**

3. 黒または白のスライダーで画像の輝度を調整できる。View メニューの Contrast autobalance を選択すると、輝度が自動設定される。256 階調を超える画像では、輝度スライダーを調整すると、optimise contrast ボタン が表示される。View メニューの Contrast autobalance を選択すると、通常は画質が向上する。
4. Slice Viewer の下部で、表示するビュー（Axial、Coronal、Sagittal、projection、free rotation、multi slice）を選択できる。
5. 画像を簡単に表示するには、プロジェクションビュー を選択し、脳画像上でクリックして表示する座標を選択する。

## 関心領域の作成

1. MRIcro を実行し、File メニューの Open Analyze Format hdr+img...を選択する。表示するファイルの名前とパスを入力する。
2. おそらく T1 強調画像上に関心領域を置くことが普通だろう。しかし、病変位置を確認するために T2/プロトン密度/T2*画像を表示したいこともあるだろう。各種 MRI 画像の詳細については、Joseph P. Hornak の Web ページ（The Basics of MRI）を参照のこと。また、Whole Brain Atlas には MRI/CT データの例が掲載されている。

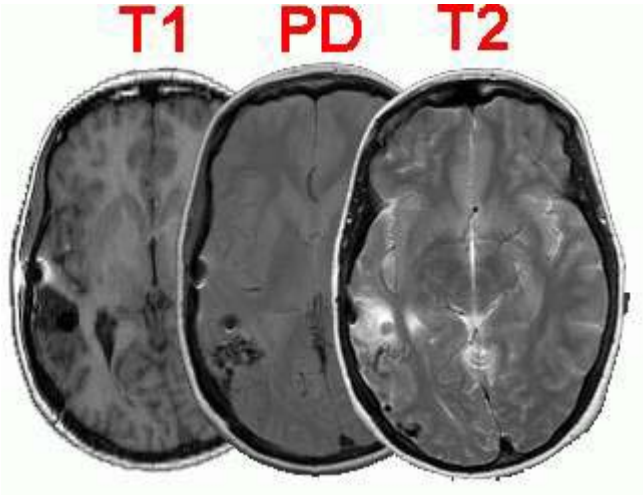


左：同一患者の T1、プロトン密度、T2 強調スライス。病理学的な T2 画像は脳の病変部位の検出に有効。解剖学的な情報が得られる T1 による SCAN は、撮像方法としては、通常一番良い分解能が得られ、解剖学的な構造の検出に有効。PD 画像は立方ミリメートルあたりの全体的な水素密度を示す。この画像では、病変の直前に動脈瘤クリップによるアーチファクト（画像に黒い穴と白いハロ）が見られることに注意。

右：T1 および T2 画像の各組織の相対輝度。T2 による撮像では、全般的に病変が明るいことに注意。

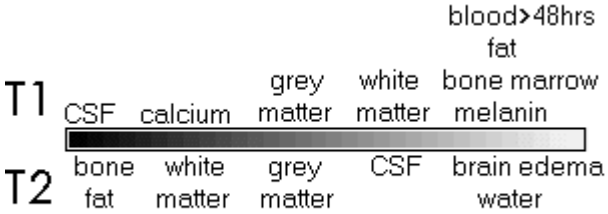


3. 関心領域は Axial、Coronal、Sagittal のスライスにのみ描くことが可能（バージョン 1.20 より古い MRIcro では、ROI を定義できるのは Axial スライス上のみ）。Slice Viewer で、Axial アイコン をクリックする。Axial アイコンを選択しても Axial 画像が表示されない場合（例：Coronal 画像が表示される場合）は、必要に応じて次項以降で説明するように画像を回転する。
4. F3 キーを押してクローズドペンを選択するか、関心領域パネルのクローズドペンをクリックする。

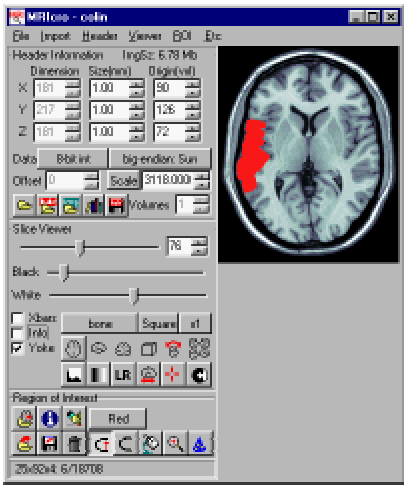

左：画像上に関心領域を描く。

5. 編集するスライスに移動する（F1 キーを押すと 1 つ下のスライスに移動し、F2 キーを押すと 1 つ上のスライスに移動する）。

6. マウスの左ボタンを押しながらマウスカーソルを移動させることで関心領域を描く。
7. 部位の中心に移動し、マウスの右ボタンをクリックして部位を塗りつぶす。
8. 間違えた場合は、関心領域パネルにある、逆さにえんぴつを握った手のアイコンを押す。これで現在表示スライス上の関心領域のみが消去される。ROI を削除するには、Shift キーを押しながらクリックする。たとえば、Shift キーを押しながら左クリックすると、マウスの軌跡の下の関心領域が削除され、Shift キーを押しながら右クリックすると、マウス位置の下の塗りつぶされた部位が削除される。
9. 手順 5〜8 を繰り返して、すべてのスライス上の病変を描く。
10. ROI メニューから Save ROI...を選択する。ROI の名前を画像ファイル名と同じにしておくと便利なことが多い（例：画像ファイル名が n12345.img であれば、ROI を n12345.roi とする）。
11. 次に表示する画像を開く。同じ手順を繰り返し、処理するすべての画像の関心領域情報を作成する。

**注意：**MRIcro 1.36 以降には輝度で定義した 3D 関心領域を作成するツールが含まれる。

---

## 関心領域の分割化

MRIcro にはスキャンの画像輝度に基づいて関心領域をフィルタリングする機能もある。たとえば、聴覚皮質の fMRI による研究の場合を考えてみよう。実験者は皮質部位を示すために関心領域を描いた。ただし、その目的は、賦活試験により灰白質の活動が変化するかどうかを調べることにあった。この問題を解決するために、聴覚野の ROI を使用して解析から白質を除くことができる。SPM99 には一連の高度な分割化アルゴリズムがあり、多くの場合において MRIcro より精度が高い。MRIcro では輝度フィルタリングをボリューム全体（画像内のすべてのスライスに同一のコントラストが設定される）、スライス単位、スライス内の部位単位で適用可能。

MRIcro による ROI の分割化手順を以下に示す。

1. 前の項（関心領域の作成）の説明に従って ROI を描く。
2. 画像のコントラスト調整を確認し、組織間の区別がつくことを確かめる。1 ボクセルあたり 9 ビット以上を使用している画像では、高精度コントラスト調整ツールを使用できる（Viewer メニューの Precise contrast を選択する）。
3. ROI メニューの Apply intensity filter to slice/region...を選択する。コントラストフィルタリングをスライス全体に適用するか、スライスの部位単位に適用するかを問い合わせるメッセージが表示される。フィルターを部位単位に適用するオプションを選択した場合、フィルタリング対象となる部位の左上と右下の位置をクリックするよう要求される。下の例では、ダーククリップのアーチファクトに高輝度病変以外の閾値を設定する。それには該当の部位を選択する必要がある。
4. 輝度の閾値を調整して、残しておきたい組織を緑でハイライトする。たとえば、灰白質を選択すると、画像は次ページの図のパネル C のように表示される。
5. Filter as shown ボタンをクリックする。
6. ROI を SPM に使用するには、ROI を Analyze 形式画像に変換する。それには、ROI メニューから Export ROI as Analyze image...を選択する。

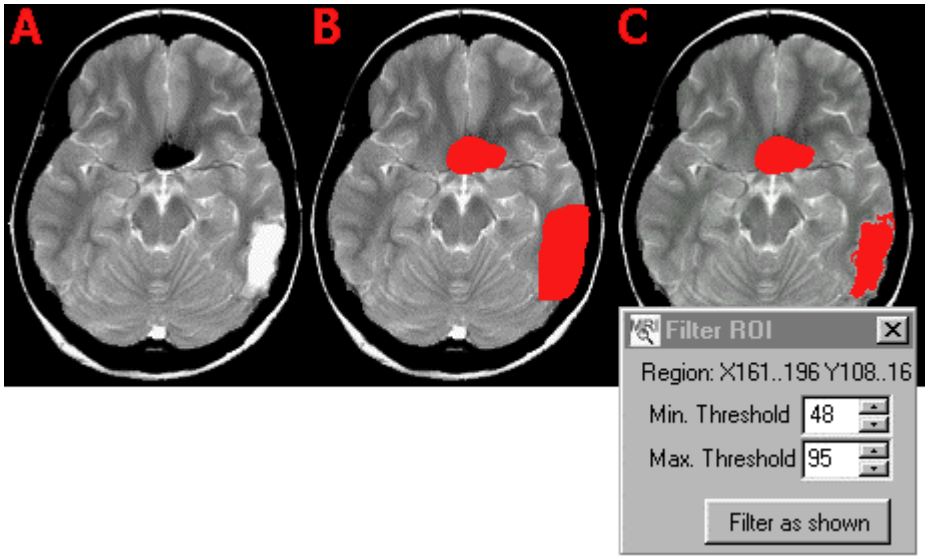


## 線形および非線形正規化機能

SPM には MRI 画像の正規化機能がある。この機能では、標準脳定位空間に合わせて画像の角度、位置、サイズなどが変更される。脳を正規化すると、既存のアトラスとスライスが一致するため判読しやすくなる。また、最近の機能画像研究では、脳画像を標準脳へ正規化している。そのため、患者の画像を正規化することで、他の画像、アトラス、および機能画像等と比較解析が容易になる。ただし、SPM の正規化ルーチンは患者の病変により崩れる場合がある。これは、病変部位がテンプレート上の該当部位と大きく異なるためである（テンプレートは健常な個人のデータを使用している）。特に、SPM の非線形ルーチンは病変に敏感であり、部位を圧縮して（処理中の脳の形状を歪める。下図を参照）病変を除去しようとする。この問題には 2 つの解決策がある。1 つは、位置合わせの線形処理のみで脳を正規化する方法である。たとえば、パラメータ予測のデフォルト値に非線形反復や基底関数を使用しない値を設定する。この方法で脳の位置合わせを適切に行うことができる。SPM99 を使用している場合、オブジェクトマスキング機能により患者の画像を位置合わせできる。この方法では、マスクされた部位（病変部位など）はパラメータ予測に影響を与えない。この方法の長所は、SPM で画像に非線形基底関数を設定できるため、位置合わせの精度が向上するという点にある。また、病変が正規化の線形処理に影響しないため、線形フィットの精度も高い。ここでは、この方法の実施手順を説明する。

**左：同一画像の MNI 標準脳（1 番右）への線形、線形+非線形、およびマスク化された線形+非線形正規化。マスクしない場合（左から 2 番目）、非線形処理により病変が圧縮され、実際の位置と大きさがわからなくなっていることに注意。この例は Matthew Brett の出典による。**

次ページの表は標準入力画像に適用される線形関数（変換、回転、拡大/縮小、shear）を示している。3 次元のそれぞれにこれらの関数のすべてを使用可能である。たとえば、回転を x、y、z 軸に適用し、入力画像のヨー、ピッチ、ロールを調整することができる。線形関数では、変換前の画像において一直線上に乗る任意の 3 点は、変化後の画像においても一直線上にある。（ただし、変換前の画像で 2 本の平行線であったものが、アフィン変換後において平行であるとは限らない）。また、12 の線形パラメータ（x、y、z の各次元の変換、拡大／縮小、回転、アフィン関数）のすべては画像全体の情報に基づいて計算される。そのため、これらの位置合わせ機能において MRI 画像の局所的な異常部位（動脈瘤クリップによるアーチファクトまたは病変）によって稀に画像のずれを起こすこともある。この表の最後の行は、非線形基底

関数を使用して脳画像を位置合わせする方法を示している。標準的な例では入力画像には魚眼効果があるが、この効果は単純な基底関数で補正できる。線形関数とは異なり、変換前の画像で１直線上にある点が、必ずしも非線形正規化後の画像において１直線上にあるとは限らない。また、非線形関数は局所的な画像情報の影響を大きく受けるため、病変や動脈瘤クリップの異常信号により患者画像の非線形正規化が歪められることがある。このため、非線形正規化予測では、病変やクリップによるアーチファクトをマスクすることが重要である（SPM99 の病変マスキングについて説明している次項を参照）。

| 入力 | 機能 | 出力 |
|---|---|---|
| 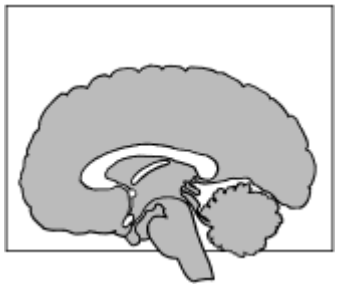 | 変換<br>（例：上に移動する）<br>剛体変換 | 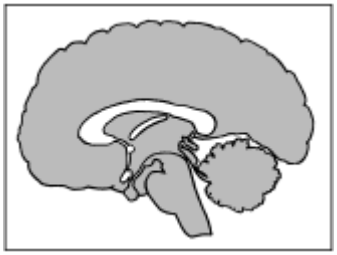 |
| | 回転<br>（例：傾斜を下げる）<br>剛体変換 | 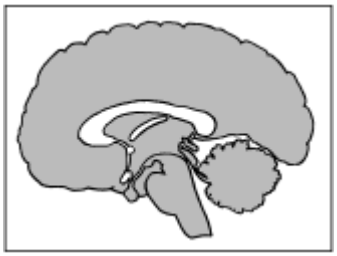 |
| | 拡大／縮小<br>（例：横に拡大する）<br>アフィン変換 | 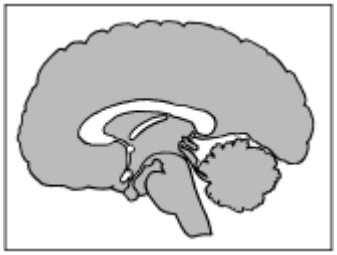 |
| | shear<br>アフィン変換 | 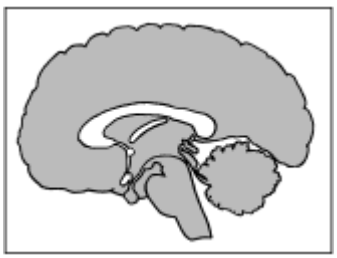 |

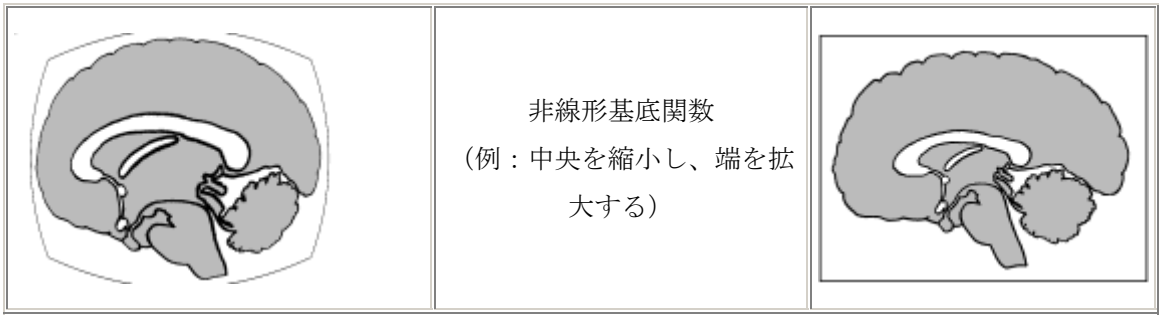


## MRIcro と SPM2 による患者の MRI 画像の正規化

ここでは、Brett らによる手法の実施手順を説明する。この文献の入手方法については、Chris Rorden に問い合わせ願いたい。参考までにタイトルを記しておく。

- Brett, M.、Leff, A.P.、Rorden, C.、Ashburner, J. (2001). Spatial normalization of brain images with focal lesions using cost function masking. NeuroImage, 14, 486-500.

ここでは、病変をマスクして SPM2 の自動正規化処理においてエラーを出さないようにする方法を説明する。この方法により、SPM2 で患者の画像を定位空間に正確に揃え、過度な歪みが生じないようにすることができる。この方法を実行するには、SPM2 ベータ以降および MRIcro バージョン 1.19 以降が必要である。

### ステージ 1：Windows PC で MRIcro を使用する場合

1. 患者の MRI 画像を開き、画像の方向が正しいこと、および前交連に印が付いていることを確認する（SPM99 による患者画像の正規化の項のステージ 1、手順 1～2 を参照）。
2. MRIcro の関心領域ツールで、病変の位置と程度を正確にマップした ROI を作成する（ROI の作成の項を参照）。
3. 病変を表す Analyze 画像を以下の方法で作成する。画像と ROI を開き、ROI メニューの Export ROI as Analyze image...を選択する。ROI is 1, background is 0 を選択し、画像に病変（Lesion）を表す「l」というプリフィックスを付けて保存する（たとえば、元のファイル名が filename.img であれば、新しい画像ファイル名は lfilename.img とする）。
4. マスク画像を以下の方法で作成する。画像と ROI を開き、Export ROI as smoothed Analyze image...を選択する。8 mm の FWHM Smooth モードと 0.001%の閾値を選択し、ROI is 0 [SPM object mask] が選択されていることを確認する。画像にマスク（mask）を表す「m」というプリフィックスを付けて保存する。たとえば、元のファイル名が filename.img であれば、マスク画像のファイル名は mfilename.img とする。

### ステージ 2：SPM2 による画像の正規化

注意：lesionmask.m ファイルを SPM2 と同じフォルダに保存できる。この簡単なスクリプトにより SPM2 で画像を手軽に正規化することが可能になる。このスクリプトに目を通し、処理する画像に適切な内容であることを確認する。スクリプトは T1 強調画像を変換することを前提にしている。また、各個人の 3 つ

の Analyze ファイル（filename.img、lfilename.img、mfilename.img）がすべて同一フォルダに存在することが前提になる。これらのファイルは、それぞれ MRI 画像、病変定義画像、Smoothing をかけたマスク画像である。

**lesionmask.m のコンテンツ（ダウンロードするにはここをクリックする。spm フォルダに保存する）**

```
%赤字はコードではなくコメント
spm_defaults %spm 変数を初期化する
global defaults %変数を初期化する
dnrm = defaults.normalise; %正規化には SPM のデフォルトを使用する
dnrm.write.vox = [1 1 1]; %等方性の 1 mm voxel の高解像度画像にリスライスする設定
dnrm.estimate.wtsrc = 1; %正規化にマスク画像を使用する
dnrm.estimate.weight = fullfile(spm('Dir'),'apriori','brainmask.mnc'); %TEMPALTE に使用するマスクを
指定する；頭皮ではなく脳の形状にするため
dnrm.write.bb = [[-91 -125 -71];[89 91 109]]; %MRIcro に付属のブロードマン地図と AAL 地図に一致する
矩形領域を設定する
VG0 = spm_vol(fullfile(spm('Dir'),'templates','T1.mnc'));%T1 template を使用する。
V = spm_vol(spm_get(Inf,'*.IMAGE','Select images')); %ユーザーが選択した画面を取得する
for i=1:length(V), %ユーザーが選択した各画像に対して繰り返す
    [pth,nam,ext] = fileparts(V(i).fname);%ファイルのパス／ファイル名と拡張子を分割する
    wtsrcName = fullfile(pth,['m' nam ext]); %マスク画像は接頭文字がｍとなっているから
    VF = V(i); %MRI 画像を選択する
    prm = spm_normalise(VG0,VF,'',dnrm.estimate.weight,wtsrcName ,dnrm.estimate); %設定に基づいて画像
を正規化する
    spm_write_sn(V(i),prm,dnrm.write); %画像を新しい座標に再スライスしてディスクに保存する
    LesionName = fullfile(pth,['l' nam ext]); %病変画像にプリフィックス「l」を付ける
    spm_write_sn(LesionName,prm,dnrm.write); %病変を新しい座標に再スライスしてディスクに保存する
end; %各画像に対して繰り返す
```

1. Matlab を開き、コマンドウィンドウに「lesionmask」と入力する。
2. 画像を選択するよう指示するメッセージが表示される。MRI 画像（例：filename.img）のみを選択する。マスク（mfilename.img）と病変（lfilename.img）の画像を選択する必要はない。バッチ変換する画像には複数のファイルを選択できる。
3. SPM2 は画像を正規化し、正規化された MRI 画像（wfilename.img）と正規化された病変（wlfilename.img）を出力する。

### ステージ 3：Windows PC で MRIcro を使用する場合

1. MRIcro の圧縮 ROI 形式で病変を保存する。病変定義画像（例：wlfilename.img）を開き、ROI メニューの Export Analyze image as ROI...を選択する。部位を病変として受け入れる場合の最小閾値を設定するよう指示するメッセージが表示される。この値を 50（最大画像輝度の 50%）に設定する。患者の正規化された画像と同じ名前を付ける（画像 wfilename.img の ROI であれば、wfilename.roi とする）。
2. 正規化された患者の画像を File メニューの Open image...コマンドで開く。正規化された画像と、（前の手順が成功していれば）正規化された ROI が読み込まれる。病変のボリュームは関心領域パネルに表示される。ROI を保存する。これで病変をどのビューからでも表示できるようになり、病変のサイズや位置もわかるようになる（すべてが標準化された定位空間に配置される）。

---

## MRIcro と SPM99 による患者の MRI 画像の正規化

ここでは、Brett らによる手法の実施手順を説明する。この文献の入手方法については、Chris Rorden に問い合わせ願いたい。参考までにタイトルを記しておく。

- Brett, M.、Leff, A.P.、Rorden, C.、Ashburner, J. (2001). Spatial normalization of brain images with focal lesions using cost function masking. NeuroImage, 14, 486-500.

ここでは、病変をマスクして SPM の自動正規化処理においてエラーを出さないようにする方法を説明する。この方法は EPI アーチファクトにより正規化が妨げられる可能性がある健常な個人の EPI fMRI 画像にも役立つ。MRC-CBU には EPI マスキング専用のページがある。Souheil J. Inati も SPM により EPI 画像を正規化する有効な方法を投稿している。

SPM99 では、患者画像を脳定位標準テンプレートに正規化するための計算に線形関数と非線形関数を使用する。SPM で非線形変換を有効にすると、一般に正規化の精度が向上する。ただし、患者の画像に非線形関数を使用すると、健常なテンプレート脳との一致点がなくなるため、病変部位が崩れ、脳の像が大きく歪む可能性がある。ここでは、SPM99 での病変マスクの作成および設定方法を説明する。病変マスクにより、大きい病変を持つ画像の線形および非線形の正規化が正確になる。

SPM 99 ベータ以降および MRIcro バージョン 1.19 以降が必要（MRIcro の最新版は MRIcro ホームページから入手可能）。

## ステージ 1：Windows PC で MRIcro を使用する場合

1. 画像を開き、画像の向きと画像に表示される首の長さを確認する。Slice Viewer で Axial 表示を設定すると、脳（および鼻）の前部の Axial スライスが画面の上向きに表示され、脳の後部の部位が画面の下向きに表示される。また、画像に表示される首の長さは、テンプレート画像に表示される脊椎の長さとほぼ一致する。画像の形式が適切でない場合は、File メニューの Save as...[rotate/format/clip/4D->3D]を選択する。画像から取り込む脳の現在の向きと、脊椎の長さを示すウィンドウが表示される。Preview ボタンを押すと、選択した向きが正しいかどうかを確認できる。画像の向きに問題がなければ、Save Intel または Save Sun ボタンをクリックする（SPMwin および MRIcro はどちらかの形式を読み取ることができる）。
   注意：すべての画像が Axial 以外の同一の形式（例：Coronal）であれば、SPM96/SPM99 を設定して（SPMwin は不可）、spm_defaults.m ファイルの sptl_Ornt パラメータの設定により画像を自動的に回転させることが可能。詳細については、sptl_Ornt の SPM アーカイブを参照のこと。もう 1 つのオプションは、SPM99 の display 機能で画像の向きを変更する方法である。

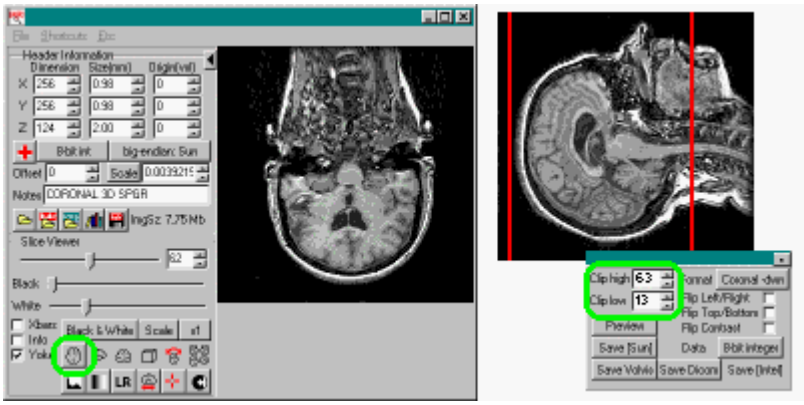

**左：左のパネルには、Coronal 画像が表示される。Axial ビューボタン（緑でハイライトされたボタン）が選択されていると、画像は Coronal に表示される。右のパネルには、画像形式が Coronal に設定されていれば、MRIcro の画像回転パネルが表示される。回転パネルの設定には clip low と clip high がある。これらの設定により画像のスライスを相互に切り取ることができる。この例では、余分な脊椎の一部を削除し、この部位が SPM に影響を与えないようにする。右側の Sagittal ビューのほうがテンプレート脳（下のプロジェクションビューを参照）より表示されて脊柱が長いことに注意。**

2. Origin フィールドに前交連の位置が正しく指定されていることを確認する（AC の位置を把握するには下図を参照するか、Matthew Brett の AC-PC Web ページを参照されたい）。AC を検索するには、プロジェクションビューボタンをクリックして XBars コマンドが選択されていることを確認する。次に、マウスで AC の位置（下の例では 46 64 37 付近）をクリックする。画像のクロスバーを AC の位置に設定したら、Slice Viewer の X、Y、Z 座標を Header Information パネルの Origin フィールドに入力する。次に、Header Information のフロッピーディスクアイコンをクリックしてヘッダーを保存する。

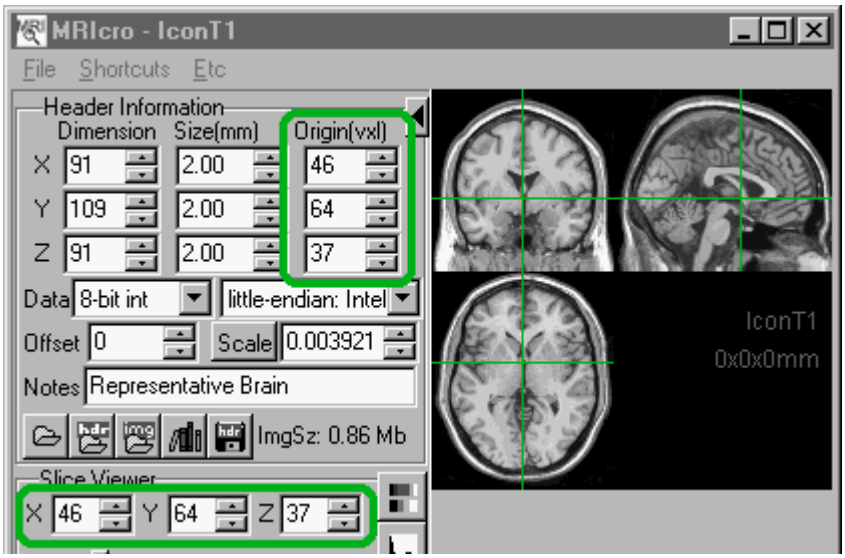


左：MNI（Montreal Neurological Institute）標準脳の前交連（AC）の位置。クロスバーの位置（ここでは AC に設定されている）は Slice Viewer の上部に表示される（左下）。これらの値を Header Information の Origin フィールド（右上）に指定し、SPM に AC の位置を通知する。

3. 病変定義画像を作成する。元画像を MRIcro で開き、病変のみの部位を示す関心領域を作成する（ROI の作成の項を参照のこと）。MRIcro の ROI メニューの Save ROI as Analyze image...コマンドで、病変を SPM で読み取り可能な形式に変換する。慣例として病変定義ファイルにはプリフィックス「L」を付けることにしているので、画像 123.img の病変は L123.img となる。

   注意：一面のみの病変（例：Axial スライスのみ）を描く場合、通常、ROI は描画する面と直交する次元に不連続の階段状のアーチファクトが生じる。たとえば、Axial 画像の ROI を描くとき、X および Y 次元の画像に印を付けると、Z 次元に階段状のアーチファクトが生じることがある。このような階段状のアーチファクトは、SPM が病変を定位空間に正規化する際に異常に見える。1 つの解決策は、正規化する前に病変を MRIcro で Smooth モードで保存することである。それには、Export ROI as smoothed Analyze image を選択し（unsmooth モードの関数のメニューではなく）、Smoothing を狭い FWHM（4 mm）、50%のカットオフ（閾値 ＝0.5）を選択しておく。また、ドロップダウンボックスで ROI is 1 [reslice ROI]が選択されていることを確認する。save をクリックし、病変定義の適切なファイル名を指定する（ここではファイル名にプリフィックス「L」を追加する）。これらの smoothing と threshold の値で病変定義ファイルを保存すると、元の病変 ROI の大きさよりも小さくなるが、階段上のアーチファクトは生じなくなる。

4. マスク画像を確認し、MRI 画像に病変以外の異常な表示形式の部位（クリップアーチファクトなど）が表示された場合は、その部位を MRIcro ROI に追加する。テンプレート画像と一致しない脳の異常な部位をマスクすることにより、この部位を SPM の正規化処理の範囲から外すことができる。Export ROI as smoothed Analyze image を選択し、この画像を画像マスクとして保存する。これにより関心領域が Analyze 形式画像として保存される。これを SPM のマスクとして使用する。慣例としてマスクファイルにはプリフィックス「m」を付けることにしているので、画像 123.img のマスクは m123.img となる。

   **注意：**このウィンドウには Smooth モードを制御するいくつかのオプションがあり、半値幅（FWHM）は Smooth モード機能の幅を示す。この幅は SPM の場合と同じ（多くの場合 8 mm）にする。閾値は ROI の存在に対するマスクの感度を設定する。0.001 が標準値。また、フィルターによる画像の端の処理方法を設定できる。Adjust sides in Z-plane only [SPM]の設定を維持すると、SPM の動作が正確に模倣され、SPM と同じ境界アーチファクトが表示される。次に、最後のドロ

ップダウンボックスに ROI is 0 [SPM object mask]が設定されていることを確認する。

## ステージ 2：UNIX マシンまたは Windows NT で SPM99 を使用する場合

1. SPM99 を起動する。システムによって異なるが、通常は Matlab を起動し、Matlab コマンドウィンドウに「SPM」と入力する。
2. PET/SPECT ボタンまたは fMRI ボタンをクリックする（画像の正規化には関係ない）。
3. Defaults ボタンをクリックして設定を確認し、defaults/spatial normalization/parameter estimation を選択して masked object brain が true に設定されていることを確認する。
4. Display ボタンをクリックして画像の水平面がほぼ AC-PC 線の水平面に並行であることを確認する（上図を参照されたい。pitch の設定は必要に応じて調整する）。画像の向きを変更する場合は reorient images をクリックして設定を保存する。
5. これで画像の正規化準備が完了する。Normalize ボタンをクリックし、Determine parameters and write normalized を選択する。
6. 次の 4 種類の画像を選択するようメッセージが表示される。
   - パラメータの取得元画像（患者の画像 例：123.hdr）
   - マスクファイル（患者 ROI ファイルから作成したマスクなど 例：m123.hdr）
   - パラメータを使用して変形させる画像
     -患者の画像（例：123.hdr）
     -病変定義ファイル（例：L123.hdr）
   - テンプレート画像（例：SPM のテンプレートフォルダの T1.img）
7. これで脳の正規化が行われる。出力ファイル名にはプリフィックス「n」が付けられる（例：患者の脳が 123.hdr であれば、出力ファイル名は n123.hdr となり、病変定義が L123.hdr であれば、出力ファイル名は nL123.hdr となる）。

## ステージ 3：Windows PC で MRIcro を使用する場合

1. MRIcro の圧縮 ROI 形式で病変を保存する。病変定義画像（例：nL123.hdr）を開き、ROI メニューの Export Analyze image as ROI...を選択する。部位を病変として受け入れる場合の閾値を設定するよう指示するメッセージが表示される。この値を 50（最大画像輝度の 50%）に設定する。患者の正規化された画像と同じ名前を付ける（画像 n123.hdr の ROI であれば、n123.roi とする）。
2. 正規化された患者の画像を File メニューの Open Analyze format .hdr + .img コマンドで開く。正規化された画像と、（前の手順が成功していれば）正規化された ROI が読み込まれる。病変のボリュームは関心領域パネルに表示される。ROI を保存する。これで病変をどのビューからでも表示できるようになり、病変のサイズや位置もわかるようになる（すべてが標準化された定位空間に配置される）。

## MRIcro と SPMwin による患者の MRI 画像の正規化

Windows 版 SPM（SPMwin）は無償提供されるスタンドアローン用 SPM96 である。SPM の他のバージョンと異なり、SPMwin には Matlab は不要。そのため、ソフトウェアは完全に無償であり、多くのユーザーは Matlab 版よりユーザーインタフェースが使いやすいと感じるであろう。ただし、SPMwin の現在のリリースでは、SPM99 が持つ、患者画像を正規化するためのオブジェクトマスクの作成機能（詳細は前の項を参照）が実装されていない。ただし、SPMwin でも線形変換のみで正規化するという条件付きで、大部分の患者画像の位置合わせが可能である。非線形変換を行うと、多くの場合、病変部位を除去する処理で患者画像に歪みが生じる。非線形変換を患者画像に使用する長所と短所の詳細については、線形および非線形変換の項を参照されたい。

SPMwin および MRIcro バージョン 1.19 以降が必要（MRIcro の最新版は MRIcro ホームページから入手可能）。

### ステージ 1：Windows PC で MRIcro を使用する場合

1. 画像を開き、画像の向きと画像に表示される首の長さを確認する。詳しい手順は前の項を参照のこと。
2. Origin フィールドに前交連の位置が正しく指定されていることを確認する。詳しい手順は前の項を参照のこと。

### ステージ 2：Windows PC で SPMwin を使用する場合

1. SPMwin を実行する。File メニューの new/normalization コマンドを選択する。正規化する画像の数を指定すると、spatial normalization ウィンドウに小さい本のアイコンが表示される。このアイコンをダブルクリックすると、template、image to estimate parameters、image to normalize というラベルが付いた 4 つの小さいアイコンが表示される。
2. template アイコンをダブルクリックする。表示されたテンプレートが患者の画像に該当するものであることを確認する。たとえば、T1 画像を正規化する場合はテンプレートは T1.hdr である。テンプレートが不正な場合はそのファイル名をクリックして削除し、正しいテンプレートヘッダーを SPMwin のテンプレートアイコンにドラッグアンドドロップする。
3. 患者画像のヘッダーファイルを image to estimate parameters アイコンと image to normalize アイコンにドラッグアンドドロップする。
4. calculate メニューの settings を選択して設定を確認することができる。その場合は、general タブの sync 補間法が選択されていることを確認する。parameter estimation タブの中の"Number of nonlinear iterations"と"Number of basis functions"に 0 が設定されていることを確認する。reslicing タブに指定されているリスライスのマトリックスも確認する。
5. calculate メニューの start を選択する。正規化が完了すると、新しい画像ファイルが作成され、ファイル名にプリフィックス「n」が付けられる（患者画像のファイル名が 12345.img であれば、正規化画像のファイル名は n12345.img となる）。

### ステージ 3：Windows PC で MRIcro を使用する場合

1. 正規化された画像（例：n12345.vhd と n12345.img）を開く。ヘッダー情報のフロッピーディスクアイコンをクリックして Analyze 形式ヘッダー（n12345.hdr）を作成する。
2. 病変部位に印を付けた関心領域を作成する（ROI の作成の項を参照）。関心領域には病変部位のみが含まれる。病変のボリュームが関心領域パネルに表示される。ROI を保存する。これで病変をどのビューからでも表示できるようになり、病変のサイズや位置もわかるようになる（すべてが標準化された定位空間に配置される）。

---

## マルチスライスビューの作成

MRIcro では、1 つの画像から選択した複数の断面を表示するマルチスライス画像を簡単に作成できる。この機能は複数患者の同様のスライスを表示する場合に便利である。ここではマルチスライスビューの作成方法を説明する。

1. Open analyze format hdr+img を選択して表示する画像を開く。関心領域（ROI 例：病変の輪郭）を重ね合わせる方法は 2 つある。まず、ROI と画像の名前が同じであれば（例：画像名が mr1.img で ROI 名が mr1.roi）、画像を読み込んだときに ROI は自動的に開く。ROI の名前が画像と異なる場合、または複数の ROI を重ね合わせる場合は、ROI メニューの Open ROIs...を選択する。ダイアログボックスが表示されたら、Ctrl キーを押しながら開く ROI をクリックする（このチュートリアルの例では、a.roi、b.roi、c.roi を同時に開くことができる）。
2. Etc メニューの Options ウィンドウを開き、表示するスライスを選択する（次ページの図ではこれらの値は黄色で囲まれている）。最大 12 スライスを表示できる。表示するスライス数を減らす場合は未使用のフィールドに 0 を入力する。このステージでは、Talairach の位置ではなく、スライス番号を入力する。たとえば、このチュートリアルに付属の画像の場合、37 番目のスライスの Z が 0 mm なので、Z = 0 mm を表示するには 37 を入力する。該当するスライス番号を簡単に見つけるには、画像のプロジェクションビューを表示する。次に、Slice Viewer のボックスでスライス番号を調整し、該当の Talairach 座標を表示する（Slice Viewer の info チェックボックスが選択されている場合）。

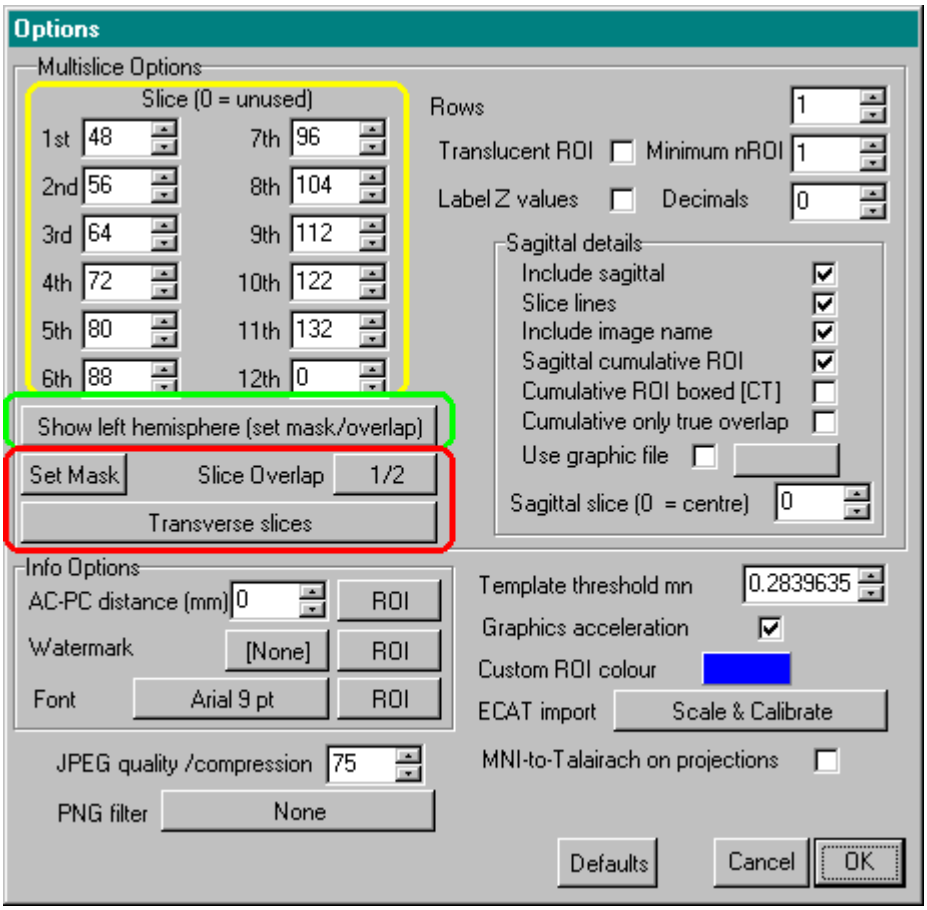


3. 例として 48、56、64、72、80、88、96、104、112、122、132 の Axial スライスを示す。このチュートリアルと一緒にダウンロードされる画像を参照)。これらのスライスは一般的な Axial の Talairach スライス-24、-16、-8、0、8、16、24、32、40、50、60 mm に対応する。
4. Options ウィンドウには、その他にもマルチスライスビューを制御するいくつかの設定がある。設定を選択し、OK ボタンをクリックする（設定は記憶されるので、通常は 1 度だけ設定すればよい)。以下のようなオプションがある。
   - スライスを Axial に表示するか、Coronal に表示するかのオプション。通常、Axial に表示しているが、画像によっては Coronal に表示した方が適切な場合がある(例:海馬の病変)。
   - Sagittal ビューを表示するかどうかのオプション
   - Sagittal ビューの各種オプション
5. マルチスライスビューを作成するには、Slice Viewer のマルチスライスビューをクリックする。下のようなマルチスライス画像が表示される。

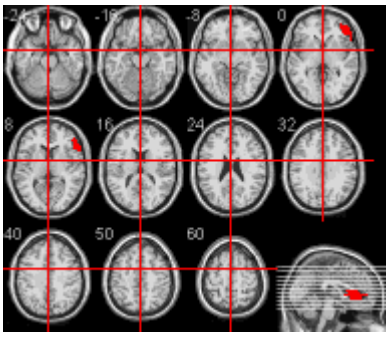

## 1 つの脳半球だけを表示するマルチスライスの作成

MRIcro の最近のバージョンはより使いやすく高性能になっている。このチュートリアルでは **MRIcro 1.35** 以降の機能について説明する。

1. File メニューの Open Analyze Format hdr+img...を選択する。表示する MRI を選択するよう指示するメッセージが表示される。
2. Etc メニューの Options ウィンドウを開き、Multislice Options に Show right hemisphere または左半球を表示する場合は Show left hemisphere（前の項の Options ウィンドウの図の中で緑で囲まれている部分に表示される）が設定されていることを確認する。その他の Multislice Options を設定する場合は該当するチェックボックスや値を設定する。
3. スライスを Coronal に表示するか、Axial に表示するかを設定し、重なりの大きさ（Slice Overlap）を設定する。重なりの値は 1/2（左半分が完全に隠れる）～1/5（左側の一部が隠れる）の範囲で設定できる（これらのコントロールは前の項の Options ウィンドウの図中で、赤く囲まれている部分に表示される）。
4. Set Mask ボタンをクリックして、画像を確認しながら脳領域としたい範囲を調整することができる（このコントロールも前の項の Options ウィンドウの図中で赤く囲まれている部分に表示される）。画像内で脳領域を決める閾値を設定するダイアログボックスが表示される。閾値を調項すると、閾値を超える部分が関心領域の色で表示される（下図の左側の画像において赤で示された部分）。頭蓋骨が脳の範囲を示すように閾値を調整する（下の画像の最上段パネル）。閾値が高すぎる場合（下の画像の中段パネル）または低すぎる場合（下の画像の最下段パネル）、マルチスライスにはマスクアーチファクトが生じる（各パネルの右側には各マスク設定に対応するマルチスライスが表示されている）。

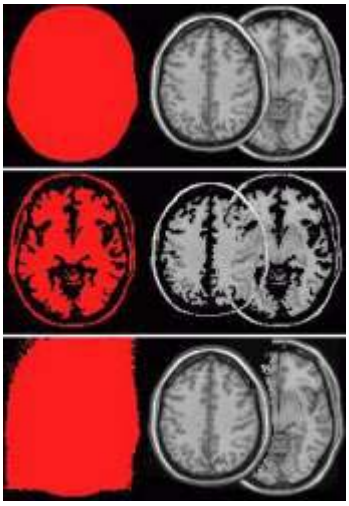

5. 設定に問題がなければ、Threshold ウィンドウを閉じ、Options ウィンドウを閉じる。
6. Slice Viewer の multislice ボタンをクリックする。
7. 結果に問題がなければ、Save as picture コマンドを選択して、画像を任意の標準グラフィック形式で保存する。
8. **注意：**Options ウィンドウの Translucent ROI チェックボックスがオンの場合、すべての関心領域が、表示される半球のみに存在していることを確認する必要がある。MRIcro では、重ねた半球のみの画像を作成した後に、その画像上に半透明の ROI を表示する。隠れた半球の上に設定されている

ROI は、見えている半球の間違ったスライスの上に表示されてしまう。

---

## 複数の ROI の操作

複数人の関心領域（ROI）を重ねて表示すると便利な場合が多い。たとえば、複数の神経患者の脳画像を正規化した後、相互に関連する部位を調べるのに都合がよい。複数の ROI を結合する場合には注意すべき重要な点がいくつかある。まず、すべての ROI を同一の画像条件にリフォーマットする必要がある。つまり、ROI のボクセルサイズと画像のマトリックスは同一でなければならない。患者 A と患者 B の ROI を検討するとしよう。下図の A と B は 2 人の患者を表す。最初に、相互に関連する部位を示す密度プロットを作成する必要がある。下図の A+B がこれを示している。密度プロットを作成するには、以下の手順に従う。

1. 空間のマトリックスが同一のテンプレート画像を患者の画像として開く。
2. ROI メニューの Open ROI[s]...を選択して ROI を開く。複数の ROI を選択するには、Ctrl キーを押しながらクリックしてファイルを選択する。
3. 下図の A+B のような重なり合う病変が表示される。

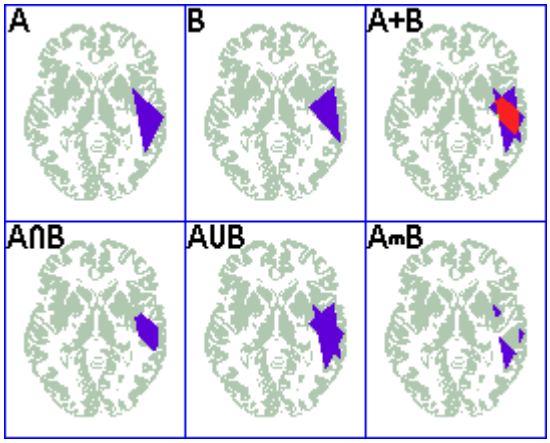


また、ROI に論理演算を使用するのも便利である。MRIcro には 3 つの論理 ROI 演算子（結合、交差、差分）がある。これらのコマンドは ROI メニューの ROI comparisons サブメニューにある。たとえば、2 つの患者グループに関連する部位を探すことができる。この場合、2 つのデータセットの**交差**（論理値の AND）を計算する。すべての ROI に存在するボクセルのみが出力 ROI に表示される。もう 1 つの合理的な比較方法は、2 つのデータセットの**結合**（論理値の OR）を検討することである。いずれかの ROI に存在するボクセルが出力 ROI に表示される（上図の AUB）。さらにもう 1 つ便利な比較方法は**マスク**を使用することである。A に含まれて B に含まれない部位を表示する（上図の AmB）。上の例では、比較対象の ROI は 2 つのみであるが、実際には同時に数多くの ROI を比較することができる。それには、Ctrl キーを押しながらファイル名をクリックして複数の ROI を選択する。

差分解析の論理と効果については Karnath らが記している。この文献の入手方法については、Chris Rorden に問い合わせ願いたい。参考までにタイトルを記しておく。

- Karnath, H.-O., Himmelbach, M., Rorden, C. (2002). The subcortical anatomy of human spatial neglect: putamen, caudate nucleus and pulvinar. Brain, 125, 350-360.

病変の密度プロット（上図の A + B）は解剖学的部位の機能的役割の推論を行う場合の一般的なツールメソッドになっている。ただし、密度プロットから導き出した推論には注意を要する。1 つの問題は、自然に発生する病変の大きさと程度は通常、脈管構造により決定されるということ（発作の場合）、また機能よりも歪みや衝撃に影響を受ける（外傷性脳障害の場合）ということである。そのため、特定の欠陥がある患者の病変を重ねただけでは、多くの場合、機能に関する部位とともに単により損傷を受けやすい部位とがハイライトされてしまう。1 つの対策は、患者とコントロール（とする患者）との差分解析をして、直接特定の欠損を比較することである。損傷を受けやすい部位は、どちらのグループも損傷を起こしやすく、相殺される。一方、解析対象としている機能に対応する領域は、解析対象の患者では損傷を受けるが、コントロール（患者）では損傷を受けていない傾向が見られる。いずれにしても、自然発生する病変はそれぞれ損傷の位置と程度が大きく異なり、解析の大きな変動要因となる。この変動の大きさは、解剖学的研究においてマイナス要因となる。1 つの解決策は、解析する患者数を多くすることだ。もう 1 つの解決策は、解析対象を局在病変に限定することである。

ROI comparisons サブメニューでは、2 つの異なるグループの患者間の差分解析もできる。これにより、ある部位では特定の病変が起こりやすいかどうかを同定することが可能になる。このコマンドを実装するには、まずテンプレート画像を開く。次に、Subtract ROIs コマンドを選択する。POSITIVE ROI を選択するよう指示するメッセージが表示される。次に、NEGATIVE ROI を選択するよう指示するメッセージが表示される。下図は 2 つのグループの患者（A と B）を示している。右のパネルは 2 つのグループ（A - B、A - B%）間の差分を示している。差分には絶対数値または相対割合（デフォルト設定）を使用する。ROI メニューの ROI density colorbar を選択して凡例を表示する。パーセンテージ差分には 11 レベルの ROI が表示される。各バーは 20 %の増加を示す。したがって一番明るい青は 81 から 100 % B を表す。%カラーバーの真ん中の紫の色で示された部位は、A と B が同じ値（0%）であることを示している。2 つのグループが同じマトリクスサイズであれば、比較が特に有効になる。

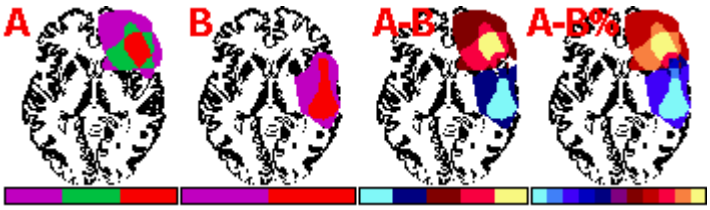


## "Yoking Image"（画像間で座標を対応させること）を用いての複数画像における位置合わせ確認

SPM99 には、2 つの Analyze 形式画像で同一 Talairach 座標を表示する check reg という機能がある。この機能はテンプレートに正規化した画像のチェックに便利である。MRIcro の"Yoking"の機能は、概念的には

同じものであるが、2 つ以上の画像でも位置合わせの確認を同時にできる点が異なる。複数画像を表示することにより、複数画像のテンプレートへの正規化を確認したり、異なる正規化の方法どうしを比較したりすることが可能になる。

"Yoking" した画像を表示するには、表示する画像ごとに MRIcro を起動する。画像を読み込み、Yoke チェックボックスがオンになっていることを確認する。この操作が完了すると、スライスのマトリックスが異なっていても（例：1 つの画像が 1 mm スライスで、もう 1 つの画像が 2 mm スライス）、または画像の視野が異なっていても（例：1 つの画像に表示される頭蓋骨の部分の方が他の画像より多い）、画像はすべて該当するスライスを表示する。他の位置に移動するには、画像の位置をクリックする。選択した位置に応じて他の画像が更新される。一般に、複数画像を表示するときは、ツールパネルを縮小して Viewer メニューでフォームサイズを最適化し、できるだけ画面スペースを空けておくのが便利である。

下の例では、3 つの画像が同時に結合され、（左から右に）テンプレート画像と 2 人の患者の画像が表示されている。一番左の 2 つの画像は同じ患者のものである。一番右の画像は正規化の項で説明しているように、正規化の非線形機能により病変が圧縮されている。3 つの画像のいずれかの任意の位置をクリックすると、3 つの画像すべての該当する位置が表示される。この例では画像の視野が異なっていることに注意してほしい。正規化された画像に表示される頭蓋骨の部分はテンプレートより少ない。それでも、結合により 3 つの画像すべての該当する位置がわかる。

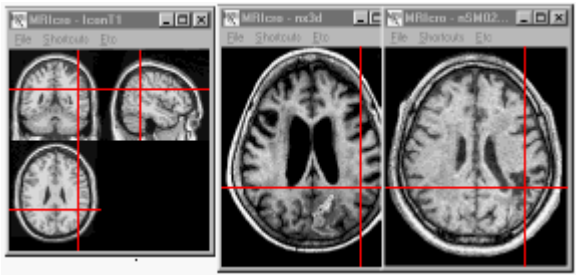

---

## 脳表レンダリング画像の表示

MRIcro によるボリュームレンダリング専用の Web ページを開設している。

---

## 撮像機器からの画像のフォーマット変換（バッチ処理）

多くの MRI システムでは画像を DICOM または独自の形式でエクスポートする。SPM および多くの科学パッケージでは Analyze 形式ファイルが必要である。MRIcro には多くの一般的な医用画像形式を Analyze 形式ファイルに変換する機能がある。MRIcro および他の無償コンバーターがサポートする形式の一覧は、MRIcro のホームページを参照されたい。

ここでは一連の 2 次元画像をスタックして 3 次元ボリュームを作成する方法を説明する。多くの fMRI 研究では大量の画像を作成する。MRIcro を使用すれば、これらの画像を SPM などの脳画像パッケージで処理する形式に簡単に変換できる。

バッチ処理パネルは、ユーザーにとって MRIcro の最も複雑な機能である。画像の保存方法はスキャナーの種類によって大きく異なる。MRIcro は多様な状況に対応する機能を備えており、その柔軟性ゆえにインタフェースがやや複雑になっている。ただし、1 つのスキャナーで取り込んだ画像は常に同一の一般形式を持つため、最初に MRIcro の変換を調整しておけば、その後の変換は簡単である。

たとえば、2 つの脳ボリュームのスライスを表示する一連の DICOM 形式ファイル（名前は 11.dcm...a31.dcm）を考えてみよう。各ボリュームは 3 つのスライスから成る。また、関連があるのは 4 番

目ごとのファイルのみ（例：他の画像は T1 画像ではない）であるため、関連するスライスは画像 a11、a15、a19、a23、a27、a31 である。画像の向きは標準的な SPM Axial スライスとは一致しない。

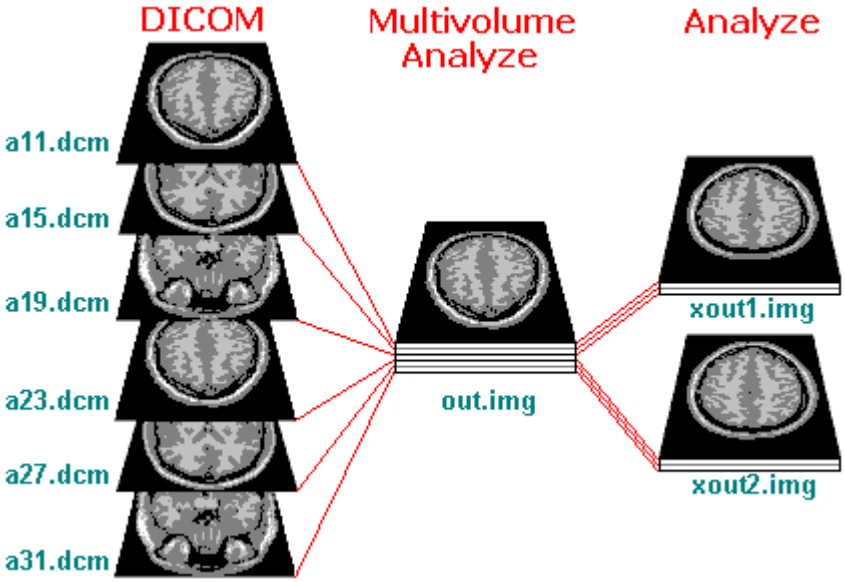


上図の左の列はこの例の 6 つの DICOM 画像を示している。これから画像を 2 段階で処理する。まず、すべてのスライスを 1 つの MULTIVOLUME の Analyze 形式画像に変換する（SPM ではこの画像を使用できない）。次に、画像を適切な向きに回転し、各ボリュームをそれぞれ別の Analyze 形式ファイル（このファイルは SPM で読み取ることができる）に変換する。

撮像機器からの画像のフォーマット変換（バッチ処理）を以下に示す。

1. MRIcro を起動し、Import メニューの Convert DICOM/Genesis/Interfile/Siemens/Picker to Analyze を選択する。

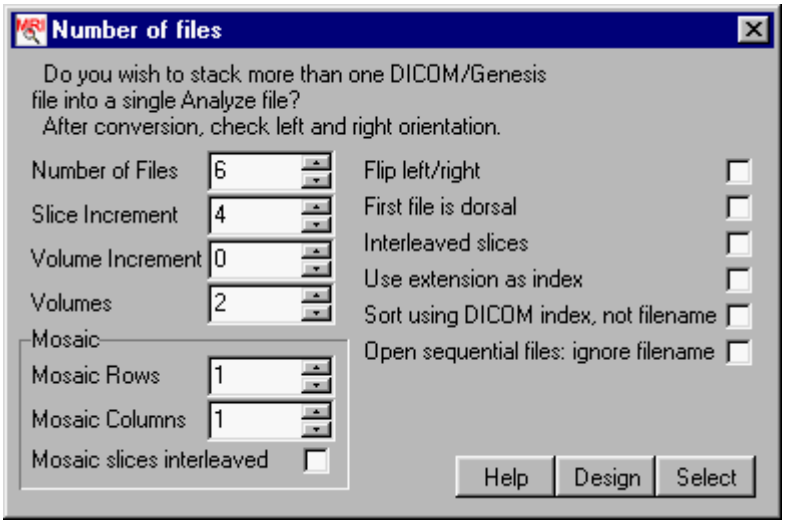


2. 上のような新しいウィンドウが表示される。一例として、上記のデータに対しての設定をしてみる。
   - Number of Files：変換するスライス数（例では 6 スライス）
   - Increment：連続する画像の間隔を示す数値（例では 4 番目ごとの画像が T1 であるため、4 を指定する）
   - Volumes：変換する脳ボリューム数（例では 2 つの脳ボリューム）
   - First file is dorsal：このオプションを選択すると、スライスの順序が逆になる（例：スライ

スは背面から前面の順になる)。例では、スライスの順序は前面から背面（最初のスライス［a11］が前面）であるため、このチェックボックスをオフのままにしておく。

- Interleaved slices : スライスを連続的に表示するのではなく、異なるボリュームのスライスを間に挟む場合はこのチェックボックスをオンにする。例では、ボリュームは連続して保存されている（最初のスライス［a11、a15、a19］は最初のボリュームに保存され、次のスライス［a23、a27、a31］は次のボリュームに保存されている)。仮に最初のボリュームのスライスが a11、a19、a27 であり、次のボリュームが a15、a23、a31 であれば、このチェックボックスをオンにすることになる。
- Use extension as index : 画像の INDEX 番号が拡張子になっている場合（例 a.11、a.15、...a.31）、このチェックボックスをオンにする。例では、拡張子（.dcm）は INDEX ではないので、このチェックボックスをオフにしておく。
- Sort Using DICOM index, not filename : 一部のスキャナーではスライス名をランダムに付ける（例：ファイルを file1.dcm、file6.dcm、file2.dcm、file5.dcm、file3.dcm、file4.dcm のように保存する)。このようなスキャナーでは実際のシーケンスを DICOM ヘッダー（group/element 0020h/0013h）に保存する場合が多い。このオプションを選択すると、スライスが DICOM ヘッダーの情報に基づいて並べ替えられる。例では、ファイルはファイル名が適切な INDEX になっているので、このチェックボックスをオフにしておく。
- Open sequential files: ignore filename : 一部のスキャナーでは画像を保存する際のファイル名の付け方が fileA-1、fileB-2、fileC-3 のように複雑で、MRIcro では認識できない。このような場合、簡単なプログラムを書いてファイル名を file1、file2、file3 のように MRIcro が認識できる連番に変更することをお勧めする。ただし、最後の手段として、MRIcro でファイル名を全く無視し、フォルダ内のシーケンシャルファイルを開くようにすることもできる。**重要 :** このオプションを選択する前に、変換する画像ファイルを他のファイルが存在しないフォルダに配置する必要がある。このオプションは常に有効であるとはかぎらない。場合によっては順番がばらばらになる可能性がある。このオプションは Sort Using DICOM index オプションと併用すると効果的である。例では、このオプションをオフにしておけばよい。

3. Design ボタンをクリックして、スライスの順序が正しく指定されていることを確認する。スライスの順序を示すウィンドウが表示される。スライスには 1 から INDEX が付けられる。例では、Design ウィンドウには次のように表示される。

   Volume 1：1、5、9

   Volume 2：13、17、21

   これは最初のボリュームに 1、5、9 番目のスライス（a11、a15、a19）を保存し、2 番目のボリュームに 13、17、21 番目のスライス（a23、a27、a31）を保存した我々のデータを正確に示している。

4. スライスを指定したら、Select を選択し、一連のファイルから最初の DICOM（あるいは NEMA または Genesis）ファイル（名前の数値が最小のスライス、例では a11.dcm）を検索する。ファイル名は末尾が数値 INDEX である必要がある（a11.dcm は有効だが、11a.dcm は無効)。オプションで、ファイルの INDEX をゼロ埋めすることができる（例：file008.dcm、file009.dcm、file010.dcm は file8.dcm、file9.dcm、file10.dcm と同様に有効)。

5. 出力 Analyze 形式画像名を指定する（例：out.img）。
6. これですべてのスライスが処理され、マルチボリュームの Analyze 形式画像が作成される。成功したら、DICOM conversion ウィンドウを閉じる。
7. 画像を開くには、File メニューの Open analyze img+hdr...を選択する。一度に表示できるのは 1 ボリュームのみであるため、表示するボリューム名を指定するよう指示するメッセージが表示される。
8. Header Information のすべての情報が正しく設定されていることを確認する。
    - 場合により、Header Information に表示された画像輝度の値を調整する必要が生じる。SPM はこのスケールを信号レベルの指定に使用する。これは特に SPM99b において重要である（SPM99 の最終リリースでは自動調整の予定）。画像輝度の自動調整については、チュートリアルの SPM99 の正規化の項を参照されたい。
    - スライスの厚さ（Z サイズ［mm］）に間違いがないことを確認する。
9. 個々の脳ボリュームを抽出するには、File メニューの Save as...を選択する。新しいウィンドウが表示される。向きを調整するには、format を選択し、プレビューで結果を確認する。例では、画像の Z 面を 180 度回転する必要があるため、形式を axial down に設定する。Save Intel ボタンをクリックしてすべてのボリュームを抽出し、回転する。出力名を指定するよう指示するメッセージが表示される。たとえば、出力名を xout.img とすれば、ファイルには xout1.img、xout2.img というように名前が付けられる。
10. マルチボリューム画像（例では out.img）は削除してもかまわない。

今回の例では、各 DICOM ファイルには、1 スライス画像が保存されている。また、2 つのボリュームを、interleaved slices を選択せず、シーケンシャルに保存する（つまり、最初のボリュームのすべてのスライスの番号が 2 番目のボリュームの画像より小さい）。design ウィンドウでこれらの機能を調整することができる。




インターリーブ：

左の図では､右のパネルがスライスのインターリーブを示している｡この例では､ボリュームはシーケンシャルに保存されている（最初のボリュームの全スライスの INDEX［a11、a15、a19］が 2 番目のボリューム［a23、a27、a31］より小さい）。ただし、一部のスキャナーではボリュームはインターリーブ形式で保存される。slice interleaving オプションを選択すると､インターリーブされたスライスとして処理する設定となる（例：最初のボリュームを a11、a19、a27 とし、2 番目のボリュームを a15、a23、a31 とする）。

モザイク：

NEMA 形式の画像サイズは 2 次元のみで指定されるため、3 次元のボリュームは、複数のスライスを 1 枚の画像上に並べて表示した "MOSAICS" として保存される。図は 2×3 の NEMA モザイクを示している。画像がモザイクであるかどうかをテストする 1 つの方法は、Import メニューの Open foreign を選択することである。複数のスライスが同時に表示される場合はモザイクである。Autodetect Mosaics チェックボックスをオンにすると、Siemens 画像が自動的に検出されて変換される（ただし、後述のインターリーブに関する注意を参照のこと）。このチェックボックスをオフにした場合、画像を Analyze 形式に変換したときにモザイクの高さと幅を手動で設定する必要がある。最近の DICOM では画像を 3 次元で表現するようになっているため、これらのファイルを開くと、1 面ごとに 1 スライスしか表示されない。また、変換するには、モザイクの高さと幅を 1 に設定する必要がある。

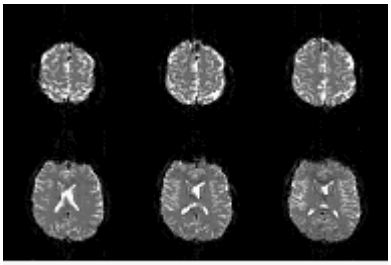

Mosaic (2 high, 3 wide)

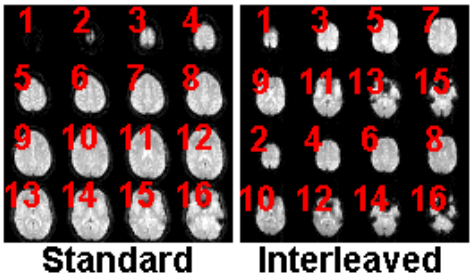


インターリーブされたモザイク：

多くのモザイクファイルには、スライスは英語を読むときと同じ順番（左上から始まり、左から右の順）で保存される。ただし、一部の Siemens 製スキャナーでは、モザイクを作成するときにスライスの順序がモザイク内でインターリーブされる。mosaic slice interleave を選択すると、MRIcro は Siemens モザイクの順序でスライスを読み取ろうとする。一部の fMRI 研究機関が作成し、配布した撮像プロトコルでは、画像ヘッダーが誤って設定されたため、Autodetect Mosaics チェックボックスをオンにしても、Siemens Vision モザイクのスライスのインターリーブは認識されない。したがって、Vision ユーザーはモザイク画像がインターリーブされているかどうかを常に手動で確認する必要がある。